Beata Olesiak, Małgorzata Wall

Wyższa Szkoła Edukacji i Terapii im. prof. Kazimiery Milanowskiej, Wydział Zamiejscowy w Szczecinie

Znaczenie badania ultrasonograficznego w pracy fizjoterapeuty

The significance of ultrasound examination in a physiotherapist's work

Słowa kluczowe: aparat ultrasonograficzny USG, sonofeedback, RUSI
Key words: ultrasound apparatus, sonofeedback, RUSI

Streszczenie

Różnorodność stosowanych przez fizjoterapeutę metod i technik pracy z pacjentem wpływa na efektywność terapii. Wybranie określonej metody wiąże się z właściwie postawioną diagnozą, która poprzedzona jest testami klinicznymi oraz procedurami powszechnie stosowanymi. Dziś obok tradycyjnych metod diagnostycznych fizjoterapeuta może skorzystać z nowoczesnych narzędzi, które usprawniają i ułatwiają pracę z pacjentem. Wykorzystywany na zachodzie od wielu lat aparat ultrasonografii w gabinecie fizjoterapeutycznym służy do diagnozowania funkcjonalnego (Rehabilitative Ultrasound Imaging RUSI) oraz monitorowania efektów terapii. W Polsce również dostrzeżono jego zalety i w wielu gabinetach terapeuci wspomagają się tym narzędziem. Jednakże podkreślić należy, że diagnostyka kliniczna określająca schorzenie wg klasyfikacji ICD1O przekracza kompetencje zawodu fizjoterapeuty i jest zarezerwowana wyłącznie dla lekarzy specjalistów.

Summary

The diversity of methods and techniques of working with a patient used by a physiotherapist has an impact on the therapy efficiency. Choosing a definite method is connected with the correct diagnosis which is preceded by clinical tests and commonly used procedures. Nowadays, apart from traditional diagnostic methods a physiotherapist can use modern equipment which makes work more efficient and easier. An ultrasound device which can be found in Western surgeries has been used for many years for Rehabilitative Ultrasound Imaging RUSI and to monitor the effects of a therapy. The advantages of this device have been noticed in Poland as well and a lot of physiotherapists use it in many surgeries. However, it is important to highlight the fact that a medical diagnosis which

classifies a medical condition according to ICD10 classification, exceeds the physiotherapist's expertise and is reserved only for medical specialists.

Historia diagnostyki ultrasonograficznej w medycynie sięga połowy dwudziestego wieku. Początki badań odnotowano w 1946 roku. Niestety nie zakończyły się sukcesem, ale stały inspiracją do dalszych poszukiwań. W roku 1951 po raz pierwszy wykorzystano skaner prezentacji dwuwymiarowej, który znalazł zastosowanie w diagnostyce nerek, sutków, struktur mózgu i najważniejsze w położnictwie. Kolejne lata przynosiły kolejne osiągnięcia. W 1954 wykorzystano możliwości zastosowania badania w kardiologii a rok później zjawiska Dopplera. W następnej dekadzie badania nad ultrasonografią osiągają swój szczyt. W tym czasie światowe badania donoszą o nowych możliwościach diagnostycznych ultrasonografii. Zaczyna się masowa produkcja aparatów, a badanie staje się popularną metodą diagnostyczną.

Aspekty prawne badania ultrasonograficznego w fizjoterapii

Dziś wykorzystanie ultrasonografii w diagnostyce klinicznej jest metodą częstą, a technologie z nią związane rozwijają się bardzo szybko. Głównym celem jest uzyskanie poprawy jakości obrazu oraz znalezienie nowych obszarów wykorzystujących obraz ultrasonograficzny. Obecnie w gabinecie lekarskim badanie USG stanowi podstawowe narzędzie do oceny narządów wewnętrznych, tkanek miękkich i układu krążenia. Jego główne zalety to niejonizujący charakter promieniowania oraz rzeczywisty obraz w czasie. Stosunkowo niski koszt badania oraz możliwość szybkiej realizacji sprawiły, że badanie to stało się metodą bezpieczną i powszechnie stosowaną. Postęp technologiczny spowodował, że nową płaszczyzną badań stał się układ mięśniowo-szkieletowy, co od dawna wykorzystuje się w ortopedii czy też reumatologii. Dziś także coraz częściej ultrasonograf można spotkać w gabinecie fizjoterapeutycznym, co nadal wywołuje pewne kontrowersje choć na zachodzie jest to oczywiste narzędzie diagnostyki fizjoterapeutycznej. Początki wykorzystania badania ultrasonografii układu mięśniowo-szkieletowego w fizjoterapii (*musculoskeletal ultrasound-MSUS*) można odnotować już w latach osiemdziesiątych ubiegłego wieku. W celu unormowania prawnego w maju 2006 roku w San Antonio w stanie Teksas miało miejsce Międzynarodowe Sympozjum *Rehabilitative Ultrasound Imaging Symposium* pod patronatem *World Confederation for Physical Therapy* (WCPT) konfederacji zrzeszającej 350 tyś fizjoterapeutów całego świata, którego postanowienia obowiązują do dnia dzisiejszego. Głównymi

celami sympozjum były przede wszystkim wzrost międzynarodowych standardów dotyczących oceny i leczenia zaburzeń funkcjonalnych mięśni z wykorzystaniem badania ultrasonograficznego oraz intensyfikowanie międzynarodowych wysiłków na rzecz upowszechniania ultrasonografii w praktyce klinicznej, edukacji oraz badaniach, które pozwoliłby poznać przyszłe możliwości zastosowania ultrasonografii [1]. Na tej samej konferencji osiągnięto międzynarodowe porozumienie, co do wykorzystania badania ultrasonograficznego w fizjoterapii. Jednogłośnie przyjęto nazwę *Rehabilitative Ultrasound Imaging* (**RUSI**) dla zastosowań ultrasonografii w fizjoterapii oraz zdefiniowano wykorzystanie badania USG w fizjoterapii, jak i opracowano schemat praktyki RUSI. Delegaci sympozjum uzgodnili, że RUSI staje się procedurą diagnostyczną wykorzystywaną przez fizjoterapeutów do **oceny** funkcji mięśni i morfologii tkanek miękkich w trakcie ćwiczeń oraz **monitorowania** procedur terapeutycznych w celu poprawy wyników klinicznych.

Cel RUSI, jako procedury stosowanej w zawodzie fizjoterapeuty został jasno sprecyzowany także przez *World Federation for Ultrasound In Medicin and Biology* [2]. Uznano, że jest ona „oceną morfologii mięśni i otaczających tkanek miękkich podczas ćwiczeń i zadań ruchowych(…)", co pozwala na wykorzystanie możliwości aparatu ultrasonograficznego do potwierdzenia diagnostyki funkcjonalnej poprzedzonej testami klinicznymi oraz precyzyjną diagnozę z eliminacją przeciwwskazań, które często w badaniu przedmiotowym się nie ujawniają. Ponadto istnieje jeszcze jeden ważny warunek, który przemawia za MSUS, bezsprzecznie jest to alternatywne badanie dla MR, które jest badaniem dość kosztownym z długoterminowym czasem oczekiwania.

W Polsce wykorzystanie rehabilitacyjnego obrazowania ultrasonograficznego (*rehabilitative ultrasound imaging* RUSI) nadal nie ma wielu zwolenników, mimo iż istnieje szereg badań potwierdzających skuteczność jego stosowania. Uczestnicy wspomnianego wcześniej *Rehabilitative Ultrasound Imaging Symposium* dostrzegli szczególne zastosowanie RUSI w ocenie mięśni przedniej i bocznej ściany brzucha, dna miednicy, mięśni głębokich kręgosłupa szyjnego, piersiowego, lędźwiowo-krzyżowego oraz oceny przepony [3][4][5][6].

Podstawy badania ultrasonograficznego

U podstaw badania znajduje się proste zjawisko echa (odbicia fali). Wykorzystane w badaniu fale ultradźwiękowe (UD) to drgania mechaniczne niosących ze sobą energię. Wprowadzone do tkanek o odmiennej gęstości rozchodzą się z różną szybkością, a na ich granicy ulegają zjawiskom fizycznym jak odbicie, załamanie, rozproszenie, tłumienie. Prędkość rozchodzenia się fal w tkankach miękkich zależy od ich uwodnienia, zawartości tłuszczu oraz kolagenu. Najszybciej fale rozchodzą się w ścięgnach, które charakteryzują się bardzo dużą zawartością kolagenu. Najmniej-

sza prędkość rozchodzenia się fali dotyczy tkanki tłuszczowej oraz płucnej. Wizualizacja obrazu powstaje w wyniku zjawiska przejścia fali przez granicę dwóch ośrodków różniących się między sobą impedancją *(opornością)* akustyczną. Tkanki miękkie różnią się między sobą niewielką wartością impedancji akustycznej, dlatego też fala padająca prostopadle ulega niewielkiemu odbiciu, przez co pozostała energia swobodnie przenika przez następne warstwy tkanek. Odbite fale przechodząc przez kolejne granice ośrodków powodują, że na każdej z nich powstaje wzmocnione i przetworzone echo będące obrazem badanego narządu. Ostatecznie otrzymany obraz jest wynikiem mocnego lub słabego efektu odbicia fali od poszczególnych struktur poddanych badaniu [7][8]. Mówimy wówczas o **echogeniczności tkanki**, czyli zdolności tkanki do odbijania ultradźwięków. Tkanka charakteryzująca się wysoką echogenicznością odbija większość ultradźwięków, tkanka o niskiej echogeniczności przewodzi falę, bezechowa (najczęściej przestrzeń płynowa) dobrze przewodzi ultradźwięki, a w ich środowisku fala tylko w małym stopniu ulega rozproszeniu i absorpcji. W badaniu ultrasonograficznym przekłada się to na jasność obrazu. Obraz hyperechogeniczny będzie obrazem jasnym, obraz hypoechogeniczny będzie obrazem ciemnym, obraz bezechowy to obraz czarny. Przykładem struktur bezechowych są krew, mocz, płyn mózgowo-rdzeniowy, wysięk itp. (Zdj.1). Warto zaznaczyć, że jedynie kości i powietrze wykazują istotną różnicę przewodzenia [7, 8].

Zdjęcie 1. Przykład struktury bezechowej, w tym przypadku nadmiar płynu stawowego w zachyłku nadrzepkowym stawu kolanowego

Warunki prawidłowego badania

Istnieje kilka warunków, które decydują o prawidłowo wykonanym badaniu. Po pierwsze wybór sprzętu, aparatu oraz głowicy, po drugie technika wykonywanego badania oraz świadomość ograniczeń metody i po trzecie, chyba najważniejsze, znajomość anatomii osoby wykonującej badanie.

W badaniu dla potrzeb fizjoterapeuty oprócz oczywistego wyboru aparatu jest wybór odpowiedniej głowicy. Głowica generuje wiązkę fali ultradźwiękowej oraz rejestruje powracającą fale w postaci echa. Powstający obraz zależy od rozdzielczości oraz głębokości penetracji głowicy (jej częstotliwości wyrażonej w MHz). Na potrzeby fizjoterapeuty najczęściej wykorzystuje się głowice szerokopasmowe o częstotliwości w granicach 5-12 MHz, których głębokość penetracji waha się w granicach kilku do kilkunastu milimetrów. Daje to możliwości szerszego obrazowania tkanek poddanych obserwacji [7].

Podstawowa głowica to głowica liniowa, która emituje równoległą wiązkę fali ultradźwiękowej, co daje obraz w postaci prostokąta. Jest to najczęściej wykorzystywana głowica wśród diagnostów zajmujących się układem mięśniowo-szkieletowym oraz gabinecie fizjoterapeutycznym. Wykazuje płytką penetrację struktur znajdujących się bezpośrednio pod tkanką skórną. W wyjątkowych sytuacjach może się przydać głowica typu convex, której pole widzenia stanowi część koła a zakres częstotliwości jest znacznie mniejszy. Najczęściej służy do oceny tkanek usytuowanych głębiej. Wśród diagnostów wykorzystywana do oceny narządów jamy brzusznej. W gabinecie fizjoterapeutycznym może znaleźć zastosowanie w ocenie dużych grup mięśniowych, np. uda lub też dołu podkolanowego.

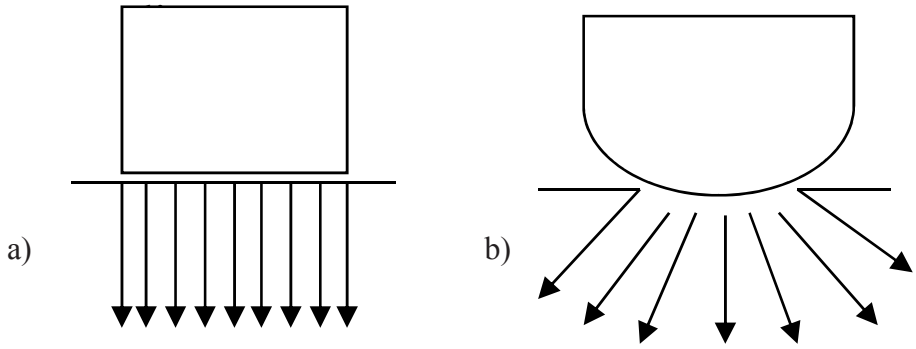

Ryc. 1. Głowica a) typ liniowa, b) typ convex

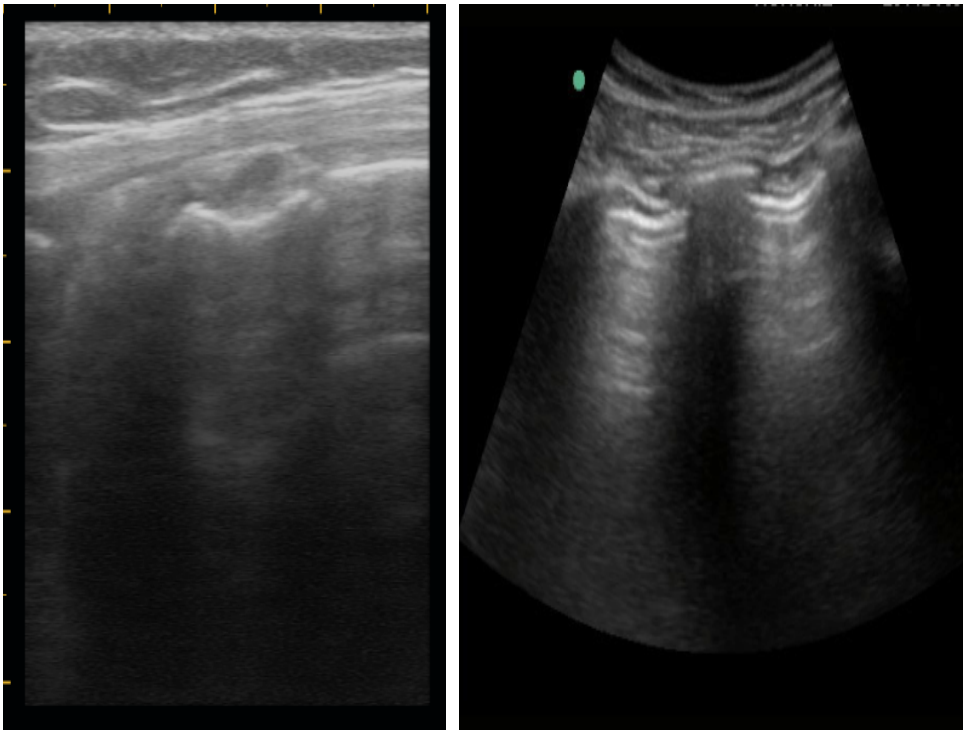

a) b)

Zdjęcie 2. Obraz powstający a) głowica liniowa, b) głowica convex

Powstająca zależność głebokości penetracji, a częstotliwości głowicy jest odwrotnie proporcjonalna. Oznacza to, że głowica emitująca fale o częstotliwościach niższych penetruje głębiej a głowica emitujaca fale o częstotliwościach wyższych wykazuje płytszą penetrację tkanek.

Struktury oglądane w badaniu USG

W pracy fizjoterapeuty zajmującego się tkankami narządu ruchu badaniu poddaje się więzadła, ścięgna, mięśnie, błonę maziową, chrząstkę, nerwy, naczynia, tkankę podskórną oraz tkankę twardą choć z zastrzeżeniem, że nie jest to specyficzne badanie dla tej tkanki.

Skóra i tkanka podskórna

Histologicznie skóra zbudowana jest z dwóch warstw: naskórka stanowiącego warstwę powierzchowną i skóry właściwej stanowiącej warstwę głęboką. Jej grubość waha się od 1,5mm do 4mm. Głowica pozwalająca obejrzeć warstwę skóry

ma bardzo wysoką częstotliwość rzędu 20-100MHz. Badanie jest wykonywane wyłącznie przez lekarza dermatologa specjalnym aparatem przystosowanym do tego rodzaju badania. Ocena tkanki podskórnej nie wymaga już tak specjalistycznego sprzętu i jest możliwa głowicą o częstotliwości 5-15MHz czyli taką, którą ocenia się również układ mięśniowo-szkieletowy [8]. W badaniu fizjoterapeutycznym ocena tkanki podskórnej ma istotne znaczenie. Różnicowanie charakterystycznego obrzęku, który często towarzyszy terapii z aktywnym stanem zapalnym pozwala na ukierunkowanie dalszych działań wobec pacjenta (zdj3.). Stan zapalny i przekrwienie tkanki podskórnej powinny być leczone farmakologicznie pod kontrolą lekarza, nie leczone mogą doprowadzić do komplikacji np. wytworzenia ropnia.

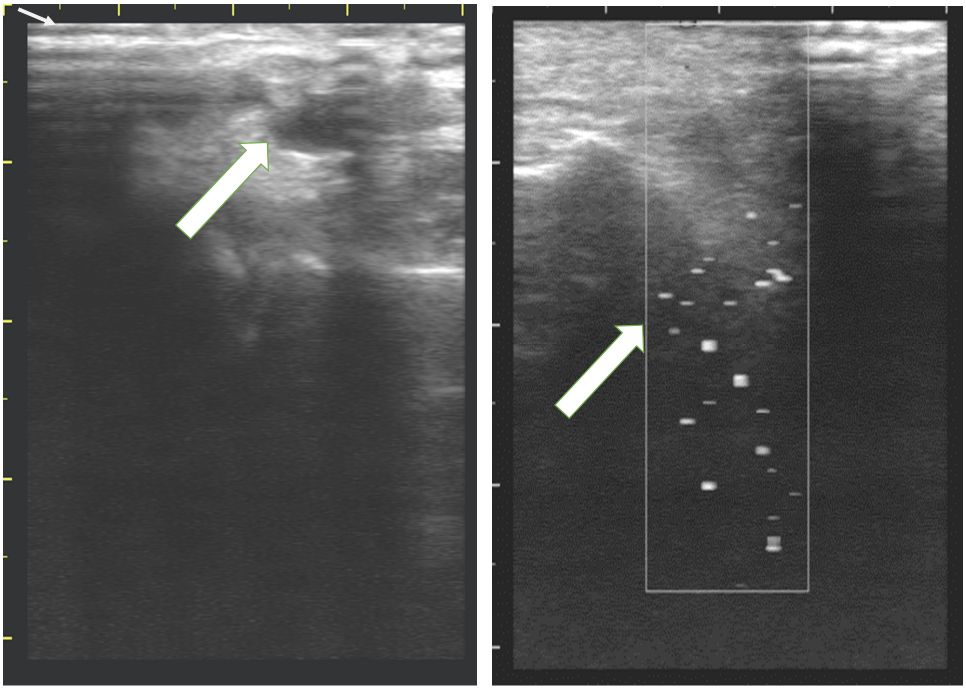

a) b)

Zdjęcie 3. A) Nagromadzony płyn w tkance podskórnej, b) aktywny stan zapalny

Mięśnie i ścięgna

Na echostrukturę prawidłowo zbudowanego mięśnia składa się względnie hypoechogeniczne tło, co odpowiada pęczkom włókien mięśniowych oraz hyperechogeniczne pasma tworzące przegrody włóknisto-tłuszczowe (zdj4) [8]. Na poniższych zdjęciach przedstawiono w przekroju podłużnym i poprzecznym wyraźną włóknistą strukturę budowy mięśnia. Badanie ultrasonograficzne pozwala oszacować stan

morfologiczny całej grupy mięśniowej lub pojedynczego mięśnia. Ocenić aktywność mięśni w badaniu dynamicznym zarówno w fazie całkowitego rozkurczu, jak i skurczu izometrycznego oraz skurczu izotonicznego [8]. Ponadto z bardzo dużą dokładnością możliwa jest lokalizacja uszkodzeń, mikrourazów, naderwania lub zerwania mięśnia bądź ścięgna. Ocenie i pomiarom poddać można również wielkość powstałego w czasie urazu krwiaka, a następnie monitorować proces jego wchłaniania i tworzenia zbliznowacenia. Nieodłącznymi elementami tkanki mięśniowej i ścięgien są otaczające bądź sąsiadujące z nimi tkanki. W badaniu ocenić można pochewki, kaletki, ale także entezopatie, czy guzy i zmiany guzowate (np.ganglion).

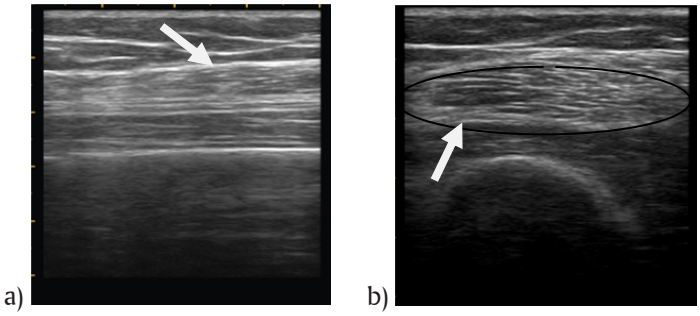

Zdjęcie 4. Obraz mięśnia czworogłowego (głowa prosta): a) przekrój podłużny, b) przekrój poprzeczny

Kości

Badanie ultrasonograficzne nie jest specyficzną metodą diagnozującą zmiany w obrębie tkanki twardej. Do jej oceny stosuje się badanie RTG lub TK, które są właściwe dla danej struktury. Niemniej w badaniu można dostrzec zmiany zwyrodnieniowe zwane osteofitami (*narośla kostne*) lub przerwanie ciągłości okostnej. Zgodnie z zasadami ultrasonografii w badaniu tkanka twarda będzie hyperechogeniczna [8].

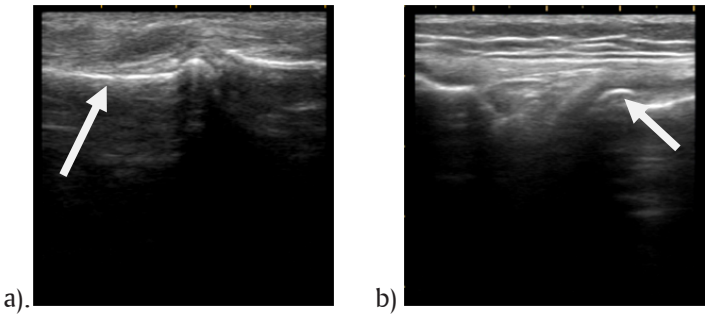

Zdjęcie 5. A) obraz stawu śródręczno-paliczkowego: kość długa, b) osteofity stawu kolanowego

Stawy

W ocenie stawów a przede wszystkim powierzchni stawowej ultrasonografia jest narzędziem doskonałym. Oprócz jakości i grubości chrząstki stawowej, które można zweryfikować ocenie poddaje się również więzadła i łąkotki, które pozwalają na oszacowanie stabilności stawu. Nadmienić należy, że nie zawsze wykonane testy funkcjonalne korelują z obrazem klinicznym uszkodzenia danej struktury. Często problem, z którym pacjent zgłasza się do gabinetu nie jest problemem wyizolowanym. Składa się na niego wiele przyczyn, które tworzą obraz dysfunkcji o złożonym podłożu. Dzięki *MSUS* możliwa jest analiza genezy jego powstania.

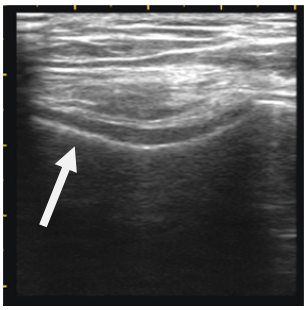

Zdjęcie 6. Obraz tkanki chrzęstnej stawu rzepkowo-udowego

Nerwy i naczynia krwionośne

W badaniu ultrasonograficznym w przekroju poprzecznym prawidłowy nerw ma budowę hypoechogenicznych punktów na hyperechogenicznym tle, co przypomina obraz przewodu elektrycznego. W obrazie USG prześledzić można drogę nerwu, zobaczyć sklejenia, zbliznowacenia jego okolicy, w wyniku których może dojść do jego drażnienia. Widoczne także będą zmiany patologiczne np. nerwiak. W przypadku zlokalizowania zmiany nam nie znanej należy niezwłocznie odesłać pacjenta do lekarza specjalisty radiologa [8],[9].

Zdjęcie 7. Obraz nerwu pośrodkowego w przekroju poprzecznym

Ocena naczyń krwionośnych należy do lekarzy radiologów i wymaga oddzielnego sprzętu i wiedzy diagnostycznej. Na potrzeby gabinetu fizjoterapeutycznego wystarczy jedynie podgląd okolicy tkanek, w których toczy się proces zapalny. Przydatną możliwością aparatu jest funkcja monitorująca i oceniająca stopień przekrwienia tej tkanki.

Diagnostyka terapeutyczna jako wstęp do terapii

Diagnostyka w pracy terapeuty jest oczywista i niezbędna, gdyż decyduje o kierunku terapii oraz jej skuteczności. Wstępne badanie pacjenta zawsze przebiega według ustalonego schematu [10]:

1. Badanie podmiotowe obejmujące podstawowe informacje dotyczące pacjenta, historii choroby i jej obecnego przebiegu czyli wywiad,
2. Badanie przedmiotowe obejmujące elementy badania ortopedycznego lub/i neurologicznego, czyli statyczna i dynamiczna ocena narządu ruchu z wykorzystaniem fizjoterapeutycznych testów diagnostycznych,
3. Badania dodatkowe czyli diagnostyczne, różnicujące, precyzujące schorzenie, do których najczęściej należą obrazowanie rentgenowskie (RTG), tomografia komputerowa (TK), magnetyczny rezonans jądrowy (MR) oraz ultrasonografia (USG).

Precyzyjne postawienie diagnozy fizjoterapeutycznej (funkcjonalnej) z wykorzystaniem powyższego schematu pozwala nie tylko wykryć przyczynę dysfunkcji, ale także skraca czas terapii i zapobiega powikłaniom. Wszystkie wymienione powyżej badania obrazowe mają przyczynić się do powstania pełnego obrazu problemu, z którym zwrócił się chory. Interpretowanie badań obrazowych jest trudną, ale cenną wiedzą, która w gabinecie fizjoterapeuty wydaje się być nie zbędną. W przypadku badań RTG, TK, MR samodzielna ich ocena nie jest konieczna ponieważ często zostały już zinterpretowane przez lekarzy radiologów wykonujących badanie. Odmienna sytuacja pojawia się w przypadku badania USG, które jest badaniem rzeczywistym w czasie i silnie zależnym od osoby je wykonującej.

Praca z pacjentem

Pamiętać należy, że nie zawsze obraz powracający do aparatu jest obrazem prawdziwym. Pracująca głowica odbiera sygnał odbitych fal w sposób ciągły w czasie rzeczywistym dostosowując poziom sfery ogniskowej do głębokości penetracji. Często zdarza się, że w trakcie pracy w wyniku np. złego przyłożenia sondy do powierzchni skóry bądź niewłaściwej techniki wykonania badania powstają obrazy przekłamane (echa wtórne) tzw. *artefakty*, które w przypadku niedoświadczonej

osoby wykonującej badanie mogą zostać zinterpretowane jako patologia w uzyskanym obrazie. Artefakty można podzielić na dwie grupy. Pierwsza grupa to błędy, o których wspomniano powyżej czyli zależne od badającego, na które mamy wpływ. Grupa druga wynika z praw fizyki i wzajemnego oddziaływania fali ultradźwiękowej i tkanek znajdujących się na jej drodze, na co niestety wpływu nie mamy [8],[11].

W całej procedurze badania oprócz istotnych elementów wyposażenia w odpowiedni sprzęt bardzo ważnym aspektem jest wiedza, znajomość anatomii i anatomii czynnościowej. Pozwala to uniknąć wielu niewłaściwych interpretacji obrazu pojawiającego się na ekranie aparatu. Zwłaszcza w gabinecie terapeutycznym, w którym aparat ultrasonograficzny służy do monitorowania efektywności terapii prowadzonej u pacjenta. Obserwowanie efektywności skurczu mięśnia w czasie ćwiczeń przez terapeutę i pacjenta daje wymierne efekty pracy w porównaniu, gdy pacjent nie ma możliwości zaobserwować wydajności i poprawności wykonywania swoich ćwiczeń. Bardzo często wykorzystuje się tę możliwość między innymi w aktywacji mięśni brzucha, które stanowią fundament tzw. stabilizacji centralnej **coraz częściej nazywanej *CORE STABILITY***. Pojęcie to dotyczy kontroli nerwowo-mięśniowej, która zapewnia funkcjonalną stabilność w odcinku lędźwiowo-krzyżowo-biodrowym. Często pacjent nie ma świadomości, że ruch, który wykonuje nie jest wyizolowany dopóki sam metodą absolutnie obiektywną tego nie stwierdzi. Takie monitorowanie pacjenta może znacznie przyśpieszyć efektywność terapii oraz skrócić czas jej trwania.

Sonofeedback z wykorzystaniem RUSI

Każdy ruch, kończyny górnej czy dolnej rozpoczyna się od części proksymalnej, więc wszelkie zaburzenia w obrębie tułowia będą miały swoje odbicie w częściach dystalnych. Najczęściej objawia się to zaburzonymi wzorcami ruchowymi, kompensacjami w innych odcinkach oraz ograniczonymi możliwościami ruchowymi, co w rzeczywistości może prowadzić do wszelkiego rodzaju przeciążeń, bólu, a nawet dyskopatii w obrębie kręgosłupa. Mówiąc o stabilizacji należałoby zacząć od najważniejszego elementu, czyli głębokich części tułowia składających się z części wewnętrznej i zewnętrznej. Grupę wewnętrzną tworzą mięśnie: wielodzielny, mięśnie dna miednicy, mięsień poprzeczny brzucha, który jest najważniejszym stabilizatorem głębokim oraz przepona. Mięśnie te tworzą swoisty gorset wokół kręgosłupa lędźwiowego, czyli tzw. pas zabezpieczający nasze ciało przed kontuzją. Stabilizacja kręgosłupa, miednicy i klatki piersiowej poprzez grupę mięśni wewnętrznych ma istotne znaczenie w stworzeniu kończynom podstawy do efektywnego, bezpiecznego i energicznego ruchu.

Trening stabilizacyjny rozpoczyna się od podstawowych elementów, ze stopniowym wzrostem intensywności oraz trudności ćwiczeń. Każdy trening oparty jest

o zasadę progresywności, czyli stopniowego utrudniania ćwiczeń. W przypadku stabilizacji centralnej bazuje się na etapach nauczania motoryki: mobilność, stabilność i mobilność oparta na stabilności. Pierwszym etapem pracy nad stabilnością będzie nauczenie pacjenta prawidłowego napinania poszczególnych mięśni w odpowiedni sposób. Bardzo często właśnie ten etap okazuje się najtrudniejszy zarówno dla pacjenta, jak i dla terapeuty. Wytłumaczenie poszczególnych elementów, nad którymi pacjent powinien pracować nie jest łatwe, do tego często nie mamy możliwości sprawdzenia czy pacjent rzeczywiście zrozumiał nasze polecenia. W tym właśnie przypadku sonofeedback okazuje się znakomitym rozwiązaniem, ponieważ pozwala pacjentowi zobrazować napięcie poszczególnych mięśni, a terapeucie daje pełną kontrolę nad prawidłowością wykonywanych ćwiczeń. Jako przykład możemy podać wykorzystanie sonofeedbacku w wizualnej nauce aktywizacji mięśnia poprzecznego brzucha, o którym była mowa już wcześniej, a którego nauka napięcia często sprawia pacjentom problem. Dzięki temu, że mięsień ten funkcjonuje w synergii, synchronii i syntonii z mięśniami wielodzielnymi, wpłynie na aktywizację tych ostatnich, przez co poprawie ulegnie stabilizacja dolnej części tułowia redukując tym samym przyczynę symptomów pacjenta. Sonofeedback może znaleźć zastosowanie nie tylko przy terapii okolicy lędźwiowej kręgosłupa, ale także w ocenie i terapii czynności stabilizacyjnej głębokich mięśni szyi, w ocenie części dolnej mięśnia czworobocznego, mięśni pierścienia rotatorów czy innych mięśni kończyn w przypadkach powstającej dysfunkcji nerwowo-mięśniowej. Coraz częściej fizjoterapeuci wykorzystują również diagnostyczne USG w aktywizacji mięśni dna miednicy u pacjentów z nietrzymaniem moczu [6],[12],[13],[14].

Ryc. 2. Badanie USG

Możliwości USG w fizjoterapii

Z pewnością osoby zajmujące się fizykoterapią niejednokrotnie stały przed dylematem właściwej aplikacji energii fizykalnej. Błędna lub nieumiejętna lokalizacja np. głowicy lasera czy głowicy ultradźwiękowej przyczynia się do braku efektów terapii. Nie koniecznie musi być to wynik błędów metodycznych, czasami wpływ mają na to anomalie anatomiczne lub zmiany strukturalne tkanek docelowych lub tkanek je otaczających. Możliwość wglądu w tkanki, które mają zostać poddane zabiegowi wydaje się być nieoceniona zarówno przed rozpoczęciem terapii, jak i w czasie jej trwania oraz po zakończeniu. Jako prosty przykład może posłużyć praca z nagromadzeniem płynu stawowego w zachyłku nadrzepkowym kolana lub krwiakiem powstałym w wyniku urazu. Zakładamy, że pacjent, który zgłosił się do gabinetu dostarczył pełną dokumentację wraz z badaniami obrazowymi, między którymi znajduje się również badanie USG. Jak wspomniano wcześniej jest to badanie, które wykonuje się w czasie rzeczywistym co oznacza, że otrzymany obraz jest obrazem teraźniejszym. Jeśli założymy, co zdarza się bardzo często, że pacjent do gabinetu dociera po kilku dniach lub nawet tygodniach obraz badania, które otrzymujemy jest już nieaktualny w sensie rzeczywistym. Przez ten czas proces z pewnością ewaluował i zmienił stopień zaawansowania. Mając do dyspozycji narzędzie, jakim jest ultrasonograf, jesteśmy w stanie porównać obraz uzyskany wcześniej przez lekarza specjalistę z obrazem obecnym. Na tej podstawie możemy też wysnuć wnioski i zaplanować terapię pacjenta. Monitorować cały proces, dokonać pomiaru wielkości nagromadzonego płynu lub krwiaka i skrupulatnie obserwować, a gdy zajdzie konieczność niezwłocznie odesłać pacjenta do lekarza. Niestety często zdarza się, że pacjent do gabinetu zgłasza się jedynie ze skierowaniem od lekarza bez żadnych badań diagnostycznych. Diagnozę fizjoterapeutyczną poprzedzoną badaniem palpacyjnym oraz testami klinicznymi można poprzeć badaniem diagnostycznym, co utwierdzi nas w przekonaniu o słuszności działań lub ujawni przeciwwskazania do terapii.

Inne zalety korzystania z aparatu USG to możliwość wyeksponowania określonych struktur, które chcemy poddać terapii fizykalnej. Bezpośredni wgląd w tkanki ułatwia unikanie błędów, o których wspomniano wcześniej, czyli aplikowania energii w niewłaściwym miejscu. Podkreślić należy, że oprócz lokalizacji często bardzo określonej małej części stanowiącej element dużej struktury, badanie to posłużyć może do oceny okolicznych tkanek, które mogą stanowić przeciwwskazanie do zabiegu lub decydować o parametrach tego zabiegu. Przydatną funkcją na wyposażeniu aparatu jest wspomniana wcześniej opcja *POWER DOPPLER,* która pozwala ocenić poziom wysycenia naczyniami krwionośnymi tkanki z aktywnym stanem zapalnym (zdj.3b). Wspomniany efekt Dopplera (zdj.8) polega na pojawiającej się różnicy częstotliwości wysyłanej przez głowicę, a częstotliwości

rejestrowanej, gdy obiekt badany porusza się względem źródła emitowanej fali ultradźwiękowej. Takim przykładem jest popularny pomiar szybkości przepływu krwi przez naczynia krwionośne.

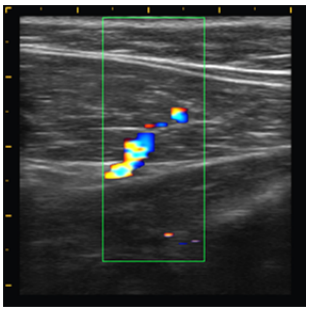

Zdjęcie 8. Obraz naczyń w opcji POWER DOPPLER w projekcji podłużnej brzuśca mięśnia

Podsumowanie

Pojawiające się na rynku nowoczesne metody fizjoterapeutyczne pracy z pacjentem dostarczają coraz nowszych rozwiązań, aby praca terapeuty była bardziej efektywna. Nowe narzędzie, jakim jest aparat ultrasonograficzny usprawnia tą pracę i sprawia, że staje się ona bardziej świadoma zarówno dla terapeuty, jak i pacjenta. Wartościowy wpływ ultrasonografu na jakość pracy terapeuty na zachodzie od dawna jest badany i można znaleźć już coraz więcej publikacji na ten temat. W Polsce do tej metody przekonuje się coraz liczniejsza grupa fizjoterapeutów. W wielu gabinetach wspiera ich pracę, co z pewnością przyczynia się do wzrostu jakości świadczonych usług i podnosi prestiż placówki. Należy jednak pamiętać, że możliwości, które daje aparat USG mają swoje ograniczenia, a powstały obrazu jest wypadkową wielu czynników. Odpowiednio dobranego sprzętu, właściwej techniki badania oraz lub przede wszystkim, wiedzy badającego na temat badanych struktur. Po raz kolejny podkreślić należy, że metoda ta fizjoterapeucie służy jedynie jako narzędzie diagnostyczne na potrzeby fizjoterapii. Diagnozowanie kliniczne pacjentów przekracza kompetencje zawodowe fizjoterapeuty i jest zarezerwowane jedynie dla lekarzy specjalistów.

Bibliografia

1. Deydre T.: Rehabilitative Ultrasound Imaging Symposim, May 8-10,2006,San Antonio,Texas. Journal of Orthopaedic&Sports Physical Therapy 2006:36:8:1-17.

2. Wolny T., Linek P.,Wróbel Ł.: Rehabilitative ultrasound imaging-podstawy fizyczne oraz zatosowanie w codziennej pracy fizjoterapeuty. Rehabilitacja 2016:3:30-35.
3. Doorbar-Baptist S.,Adams R.,Rebbeck T.: Ultrasound-based motor control training for the pelviv floor pre-and post- prostatectomy: Scorig reliability and skill acquisition. Physiother Theory Pract.2017:Apr:33(4):296-302.
4. Herbert WJ.,Heiss DG.,Basso DM.: Influence of feedback schedule in motor performance and learning of a lumbar multifidus muscle task using rehabilitative ultrasound imaging: a randomized clinical trial. Phys Ther.2008:88(2):261-269.
5. Kiesel KB., Underwood FB., Mattacola CG., Nitz AJ., Malone TR.:A comparison of select trunk muscle thickness change between subjects with low back pain classified in the treatment-based classification system and asymptomatic controls. J Orthop Sposts Phys Ther. 2007:37(10):596-607.
6. Schneebeli A.,Egloff M.,Giampietro A., Clijsen R.,Barbero M.:Rehabilitative ultrasound imaging of the supraspinatus muscle:intra and interrater reliability of thickeness and cross-sectional area.J Bodyw Moy Ther. 2014:14(2):266-272.
7. Nowicki A.:Ultradźwieki w medycynie wprowadzenie do współczesnej ultrasonografii. PAN, Warszawa 2010.
8. Bianchi S.,Martinoli C.: Ultrasonografia układu mięśniowo-szkieletowego tom 1 tom 2. Medipage,Warszawa 2009.
9. Silvestri E., Muda A.,Sconifienza L.: Anatomia ultrasonograficzna układu mięśniowo-szkieletowego. Medipage, Warszawa 2014.
10. Nowotny J.: Podstawy kliniczne fizjoterapii w dysfunkcjach narządu ruchu. Medipage, Warszawa 2006.
11. Jakubowski W.: Błędy i pomyłki w diagnostyce ultrasonograficznej. APLAs.j, Kielce 2005.
12. Overas CK., Myhrvold BL., Rosok G., Magnesen E.: Musculoskeletal diagnostic ultrasound imaging for thickness measurement of four principal muscles of the cervical spine -a reliability and agreement study. Chiropr Man Therap 2017; 25:2.
13. Koppenhaver S., Hebert JJ., Parent EC., Fritz JM.: Rehabilitative ultrasound imaging is a valid measure of trunk muscle size and activation during most isometric sub-maximal contractions:systematic review. Aust J Physiother 2009:55(3):153-196.
14. Sołowiński T.: Stabilizacja centralna. BikeBoard 2011:9.
15. Teyhen D., Koppenhaver S.: Rehabilitative ultrasound imaging. J Physiother 2011:57(3):196.
16. Koppenhaver S.,Harris D., Harris A., O'Connor E., Dummar M., Croy T., Walker M., Flynn T.: The reliability of rehabilitative ultrasound imaging in the measurement and asymptomatic shoulders of patients with unilateral shoulder impingement syndrome. J Sports Phys Ther 2015 April;10(2);128-135.
17. Wareluk P.: Wartość współczesnej ultrasonografii w ocenie uszkodzeń łąkotek. Ultrasonografia 2009;39:118-123.
18. Wolny T., Linek P.: Wprowadzenie do diagnostyki obrazowej narządu ruchu dla fizjoterapeutów. Rehabilitacja 2016;1:22-29.